



## Hematometra en paciente postmenopáusica: reporte de caso

(HEMATOMETRA IN POSTMENOPAUSAL PATIENT: CASE REPORT)

*Recibido: 02/03/2023 - Aceptado: 05/12/2023*

Paola Lucero<sup>1</sup>, Katherin Peñafiel<sup>2</sup>, Johanna Soria<sup>3</sup>, Santiago Álvarez<sup>4</sup>  
y Maila Cando<sup>5</sup>

<sup>1</sup> Doctor en medicina Universidad Central del Ecuador. Postgrado Ginecología y Obstetricia Pontificia Universidad Católica del Ecuador. Médico tratante del Servicio de Ginecología y Obstetricia del Hospital general Ibarra IESS, Ibarra, 100102, Ecuador, ORCID 0009-0007-5757-9104  
pkucero@utn.edu.ec

<sup>2</sup> Interna Rotativa de Medicina de la Universidad Técnica del Norte del Servicio de Ginecología y Obstetricia del Hospital general Ibarra IESS, Ibarra, 100102, Ecuador, ORCID 0000-0002-9403-8119  
katy.anabel27@gmail.com

<sup>3</sup> Interna Rotativa de Medicina de la Universidad Técnica del Norte del Servicio de Ginecología y Obstetricia del Hospital general Ibarra IESS, Ibarra, 100102, Ecuador, ORCID 0009-0001-4162-9708,  
johannasoria1999@gmail.com

<sup>4</sup> Doctor en medicina Universidad Católica de Cuenca. Médico residente del Hospital Luis G. Dávila, Código Postal 100102, Ecuador, ORCID 0009-0003-1497-452  
santiagosa@live.com

<sup>5</sup> Licenciada en Enfermería de la Universidad Central del Ecuador. Enfermera del Servicio de Ginecología y Obstetricia del Hospital general Ibarra IESS, Ibarra, 100102, Ecuador, ORCID 000-0002-1340-16341  
mmcando@utn.edu.ec

**Autor de correspondencia:** Katherin Peñafiel, Médico General, 24 de Mayo y Morales, Cotacachi, Ecuador, katy.anabel27@gmail.com, 0981333409.

**Declaración de conflicto de intereses:** Los autores declaran no tener ningún conflicto de intereses.

DOI: 10.53358/lauinvestiga.v10i2.854

<https://doi.org/10.53358/lauinvestiga.v10i2.854>

## RESUMEN

---

El hematómetra es una afección ginecológica poco común, pero con gran impacto en la calidad de vida de las pacientes, se caracteriza por la retención uterina de sangre menstrual que no se evacuó por el cuello uterino, debido a una obstrucción o bloqueo en el canal cervical. Es una condición que se presenta en el 6.7% de todas las mujeres, puede ser de causa congénita por tabique vaginal transverso e himen perforado o adquirida, como neoplasias de cérvix y cirugías previas del útero. El hematómetra produce una gran variedad de síntomas que afectan la calidad de vida de las mujeres, un diagnóstico temprano y manejo adecuado son esenciales para evitar complicaciones. Dentro de los síntomas comunes incluyen, amenorrea primaria o secundaria, dolor abdominal y pélvico de tipo constante, distensión abdominal, en contraste, en relación a mujeres postmenopáusicas el cuadro clínico en algunas suele ser asintomático. Los recursos imagenológicos como la ecografía transvaginal son fundamentales para el diagnóstico del hematómetra y ayudan a estimar su volumen y posible etiología. El manejo terapéutico del hematómetra depende de la causa subyacente e incluye: el uso de análogos de hormona liberadora de gonadotropina (GnRH), la dilatación cervical para drenar la sangre acumulada o en casos de que exista la sospecha de que el líquido retenido está infectado y resección de tumores o pólipos. Otras opciones de tratamiento es la biopsia que debe posponerse por dos semanas para disminuir las posibilidades de infección o perforación uterina y cirugías más invasivas como la histerectomía en casos de tratamiento definitivo, el manejo del dolor y de complicaciones asociadas también es fundamental. Con base en la evolución y forma de presentación, en este caso clínico el hematómetra es de origen postmenopáusico, la paciente presenta estenosis cervical y no se puede realizar legrado biopsia, por lo que se decide proceder con tratamiento quirúrgico, la realización de histerectomía abdominal total para obtener el resultado histopatológico definitivo. Paciente se recupera favorablemente en el postquirúrgico y es enviada con alta médica.

**Palabras claves:** hematómetra, postmenopáusica, histerectomía, cérvix, ecografía.

## ABSTRACT

---

Hematometra is a rare gynecological condition, but with great impact on the quality of life of patients, it is characterized by uterine retention of menstrual blood that was not evacuated through the cervix, due to an obstruction or blockage in the cervical canal. It is a condition that occurs in 6.7% of all women, it can be of congenital cause due to transverse vaginal septum and perforated hymen or acquired, such as cervical neoplasms and previous surgeries of the uterus. Hematometra produces a wide variety of symptoms that affect women's quality of life; early diagnosis and adequate management are essential to avoid complications. Common symptoms include primary or secondary amenorrhea, constant abdominal and pelvic pain, and abdominal distension. In contrast, in postmenopausal women, the clinical picture in some is usually asymptomatic. Imaging resources such as transvaginal ultrasound are essential for the diagnosis of he-

matometra and help estimate its volume and possible etiology. Therapeutic management of hematometra depends on the underlying cause and includes: the use of gonadotropin-releasing hormone (GnRH) analogues, cervical dilation to drain accumulated blood or in cases where there is suspicion that the retained fluid is infected and resection of tumors or polyps. Other treatment options are biopsy, which should be postponed for two weeks to reduce the chances of infection or uterine perforation, and more invasive surgeries such as hysterectomy in cases of definitive treatment. Management of pain and associated complications is also essential. Based on the evolution and form of presentation, in this clinical case the hematometra is of postmenopausal origin, the patient has cervical stenosis and biopsy curettage cannot be performed, so it was decided to proceed with surgical treatment, performing a total abdominal hysterectomy. to obtain the definitive histopathological result. Patient recovers favorably in the postoperative period and is discharged..

**Key words:** hematometra, postmenopausal, hysterectomy, cervix, ultrasound

## 1. Introducción

El hematómetro es la retención uterina de sangre menstrual que no se evacuó por el cuello uterino, generalmente se da en mujeres con anomalías mullerianas, otras causas pueden ser neoplasias, traumas, tratamiento hormonal, fibromas cervicales, restos abortivos y estenosis cervical tras procedimientos quirúrgicos<sup>(1)</sup>. Se estima que el hematómetro es una patología que se presenta en el 6.7% de la población en general<sup>(2)</sup>.

## 2. Desarrollo del Caso Clínico

Paciente de 64 años de edad, con antecedentes clínicos de hipotiroidismo y quirúrgicos de salpingectomía parcial bilateral y cauterización de lesiones en cérvix. Entre sus antecedentes ginecológicos refirió, menarquia a los 14 años, menopausia a los 50 años, inicio de vida sexual a los 20 años, 1 pareja sexual, 3 gestas, 1 aborto y 2 cesáreas, ciclos menstruales irregulares de 5 días de duración.

Paciente acude a control ginecológico refiriendo dolor pélvico, se realizan exámenes complementarios y paptest evidenciándose cérvix posterior, orificio cervical externo de nulípara, hipotrófico y pálido. Los exámenes complementarios reportan mamografía Birads II, paptest bethesda negativo y en ecografía transvaginal se evidencia hematómetro, para el cual se envía tratamiento clínico a base de misoprostol.

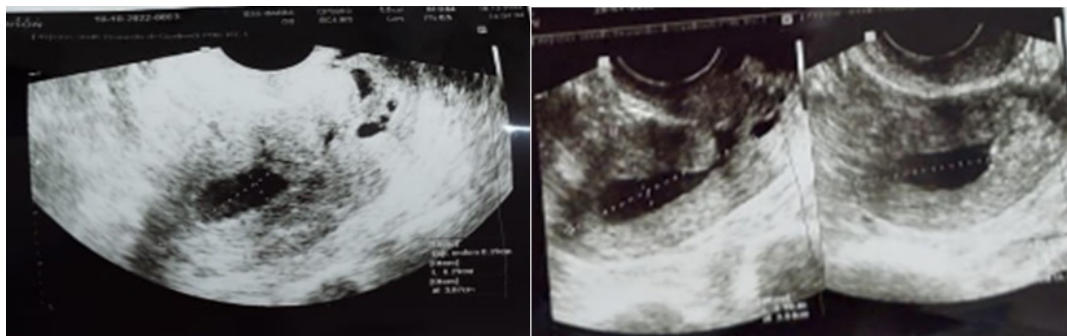

Figura 1. Ecografía transvaginal previa a la toma de misoprostol. Cavidad endometrial ocupada por contenido anecoico, con un volumen de 1.3 ml.

Al realizar una nueva ecografía transvaginal se observa persistencia de hematómetro pese a tratamiento clínico, por lo que se decide la realización de legrado biopsia. Se planifica el procedimiento y se indica la administración de dos dosis de misoprostol previo a su realización.

El día de la intervención se coloca el espejo vaginal metálico y no se logra visualizar orificio cervical externo, al realizar tacto vaginal no se palpa el cuello uterino por lo que no se puede realizar el procedimiento y se añade el diagnóstico de estenosis cervical.

Se realiza estudio ecográfico el cual reporta cervicometría de 9.2 cc, se aprecia cuello uterino atrófico, se decide alta y reprogramación quirúrgica.

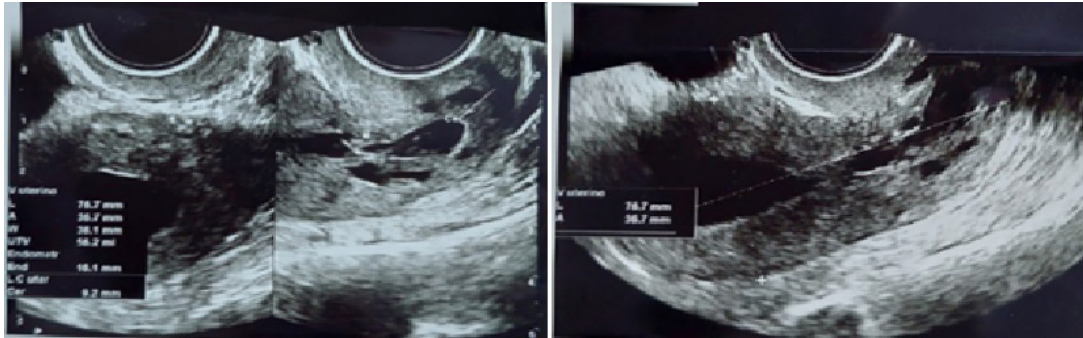

Figura 2. Ecografía transvaginal posterior a la toma de misoprostol. Cavidad endometrial ocupada por contenido anecoico que mide 16.1 mm de espesor en todo su trayecto. Cervicometría 9.2 mm.

Debido a que no se puede tomar muestra por medio de legrado biopsia se opta por otra línea de tratamiento, la intervención quirúrgica, se realiza histerectomía abdominal total y el útero es enviado para estudio histopatológico para obtener diagnóstico definitivo.

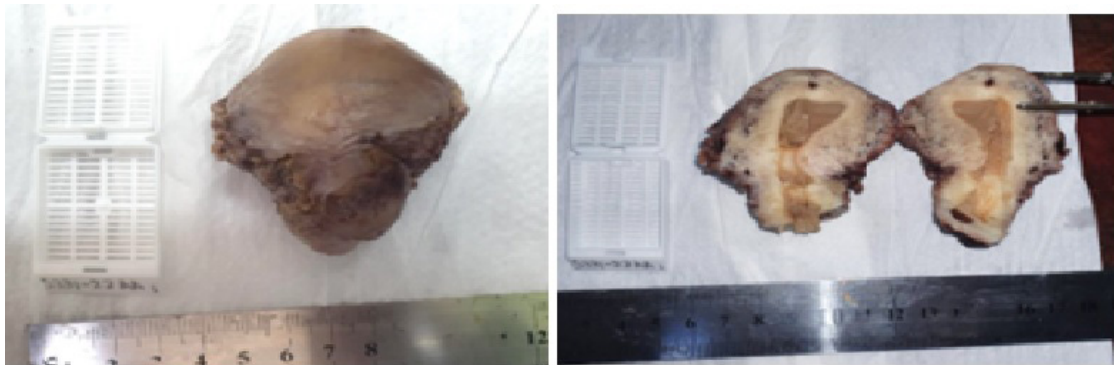


Figura 3. Estudio macroscópico de muestra histopatológica.

El informe macroscópico reporta, útero con un peso de 49 gramos, el cuerpo uterino mide 5x5x2 cm, serosa grisácea, el cérvix de 2cm x 1,5 cm mucosa exocervical blanquecina, con punteado marrón, orificio endocervical puntiforme de 0.2 cm , canal endocervical permeable, cavidad uterina ocupada por material gelatinoso de color marrón, endometrio de 0.1 cm , miometrio de 0.5 con áreas marrones, y a nivel microscópico los cortes muestran exocervix con epitelio inmaduro y células basales hiperplásicas, endocervix con múltiples glándulas revestidas por epitelio cilíndrico mucosecretor, con núcleos basales y leve incremento del tamaño , estroma con infiltrado mixto moderado , se observa metaplasia escamosa madura e inmadura. Endometrio atrófico, miometrio con haces musculares infiltrados por la presencia de glándulas endometriales con estroma endometrial circunferencial que alcanza el 25 % de espesor. El diagnóstico histopatológico es cervicitis crónica moderada, endometrio atrófico y adenomiosis.

#### 4. Discusión

Se estima que el hematómetro o acumulación de sangre en el interior uterino es una condición que se presenta en el 6.7% de todas las mujeres<sup>(2)</sup>. Dentro de las causas que pueden explicar su origen se encuentran: causas congénitas como los defectos de Müller, himen imperforado<sup>(3)</sup>. Por otro lado, las causas adquiridas que se presenta en mujeres postmenopáusicas son: pólipos (33.7%), endometrio secretor (14.5%), carcinoma (6.6%), miomas (6,2%), la radiación y la neoplasia endocervical o procedimientos quirúrgicos que afecte directamente al canal cervical<sup>(1)</sup>.

El cuadro clínico del hematómetro depende de la edad de la paciente, su historial menstrual y la rapidez de la acumulación de sangre en la cavidad uterina, y la posibilidad de infección secundaria que pueden producir piometra<sup>(4)</sup>. Dentro de los síntomas comunes incluyen amenorrea primaria o secundaria y dolor abdominal pélvico de tipo constante, en contraste, en relación a mujeres menopáusicas el cuadro clínico suele ser asintomática y si el orificio cervical es algo permeable, se asocia a una secreción obscura en escasa cantidad tipo spotting.

El diagnóstico generalmente se realiza por la historia clínica de la paciente, condiciones clínicas asociadas, historia de amenorrea, dolor abdominal, y para su confirmación diagnóstica mediante ecografía abdominal o sondaje del cuello uterino con un dilatador metálico estrecho<sup>(4)</sup>. En un estudio realizado en la Ciudad de México, se demostró que la sensibilidad de la ecografía transvaginal para predecir hematómetro fue del 89%, y la especificidad del 83%<sup>(5)</sup>.

Los manejos terapéuticos del hematómetro incluyen: el uso de análogos de GnRH, la dilatación cervical para drenar la sangre acumulada o en casos de que existe alguna sospecha de que el líquido retenido está infectado. Otra opción es la biopsia que debe posponerse por dos semanas para disminuir las posibilidades de infección o perforación uterina, y la histerectomía en casos de tratamiento definitivo<sup>(5)</sup>.

En relación a este caso clínico, el hematómetro de la paciente es de origen postmenopáusico, que se determina según la evolución y la forma de presentación de esta afección médica. El primer abordaje terapéutico que se realizó fue clínico y posteriormente se programó legrado uterino biopsia, sin embargo, no se visualiza el orificio cervical externo mediante examen especular que se puede relacionar con estenosis o invaginación total del mismo, por lo que no se puede tomar muestra por medio de legrado con toma de biopsia y como sabemos que una de las probables causas de su origen puede ser carcinoma o neoplasia endocervical no se puede dejar a la paciente sin un diagnóstico definitivo más aun que se crea una incertidumbre tanto en la paciente como en el personal médico por lo que se decide realizar histerectomía abdominal total como tratamiento definitivo.

## **5. Conclusiones y recomendaciones**

El hematómetra puede ser de causa congénita o adquirida, las causas congénitas más frecuentes son tabique vaginal transverso e himen imperforado, por otro lado, las neoplasias de cérvix y cirugías previas del útero son las causas adquiridas más comunes. Los recursos imagenológicos como la ecografía son fundamentales para el diagnóstico del hematómetra y ayudan a estimar su volumen y posible etiología.

## **6. Reconocimientos**

Reconocimiento al Hospital General Ibarra- IESS en especial al servicio de Ginecología y Obstetricia por colaborar con el trabajo de docencia y permitir el desarrollo del estudio. Un agradecimiento especial al área de histopatología de dicha casa de salud por la prioridad brindada a este caso.

## 7. Bibliografía

1. REVAGOG. Hematometra y hematocervix en pacientes postmenopáusicas. [Online].; 2021. Available from: <https://docs.bvsalud.org/biblioref/2021/11/1344619/04.pdf#:~:text=Resumen%20El%20hematometra%20es%20la,%2C%20estenosis%20cervical%2C%20entre%20otra>.
2. Obstetricia RODISEdGy. Práctica clínica, hematometra. [Online].; 2020. Available from: [https://sego.es/documentos/progresos/v63-2020/n1/07\\_Hematometra\\_posparto-\\_una\\_complicacion\\_poco\\_frecuente\\_tras\\_parto\\_eutocico.pdf](https://sego.es/documentos/progresos/v63-2020/n1/07_Hematometra_posparto-_una_complicacion_poco_frecuente_tras_parto_eutocico.pdf).
3. Serra JN. Diagnosis and management of hematosalpinx and hematometra. [Online].; 2020. Available from: <https://www.medigraphic.com/pdfs/ginobs-mex/gom-2020/gom2011i.pdf>.
4. Smith RP. Hematometra, revision de casos clinicos. [Online].; 2018. Available from: <https://www.sciencedirect.com/topics/medicine-and-dentistry/hematometra>.
5. Peralta FDA. Sangrado uterino anormal en la posmenopausia. In Rev Peru Investig Matern Perinat. Peru; 2016. p. 56-64.